


D Praxis Magazin

Die medizinische Fachzeitschrift für Naturheilkunde

A close-up photograph of a middle-aged man with short, light-colored hair, smiling warmly. He is wearing a light blue, button-down shirt. The background is a plain, light-colored wall.

**Hirnregeneration durch
Auricular Brain Stimulation am
Beispiel des Morbus Parkinson**

Hirnregeneration durch Auricular Brain Stimulation (ABS) am Beispiel des Morbus Parkinson (MP)

Es fehlte und fehlt nicht an Ansätzen, wirksame Möglichkeiten zur Behandlung von MP zu finden: Dopaminergika in steigenden Dosen, Experimente mit embryonalen und adulten Stammzellen⁽¹⁾ und THS (Tiefenhirnstimulation) sind Therapieansätze, bei denen Risiko und Nutzen noch in einem differenziert zu betrachtenden Verhältnis stehen. Ein wesentlich schonenderer Ansatz kann allerdings durch die Applikation von Signalproteinen zur Stimulierung der „gehirneigenen Stammzellenbildung“ in Zukunft erreichbar werden⁽¹⁴⁾.

Während alle diese Ansätze davon ausgehen, dass MP eine „Gehirnkrankheit“ ist und deshalb dieses der Angriffsort der Therapie sein muss, gingen Romulo Fuentes et al.⁽²⁾ den Weg, Parkinson von außerhalb des Gehirns, nämlich durch Rückenmark-Stimulation zu beeinflussen. Sie konnten im Tierversuch durch periphere Reizung Parkinson-Symptome unterdrücken. Das zeigte, dass der MP weniger invasiv behandelt werden kann. Auf eine weitere extrazerebrale Möglichkeit, das Gehirn zu beeinflussen, stieß U. Werth um die Jahrtausend-Wende. Bei einem Vortrag auf dem ICMART 2001 in Berlin⁽³⁾ stellte er einen Parkinson-Patienten vor, bei dem sechs Wochen nach der Implantation von ASP®-Dauernadeln (Hersteller: Firma Sedatelec – Frankreich) an den korrespondierenden Punkten der Substantia nigra und anderer extrapyramida-

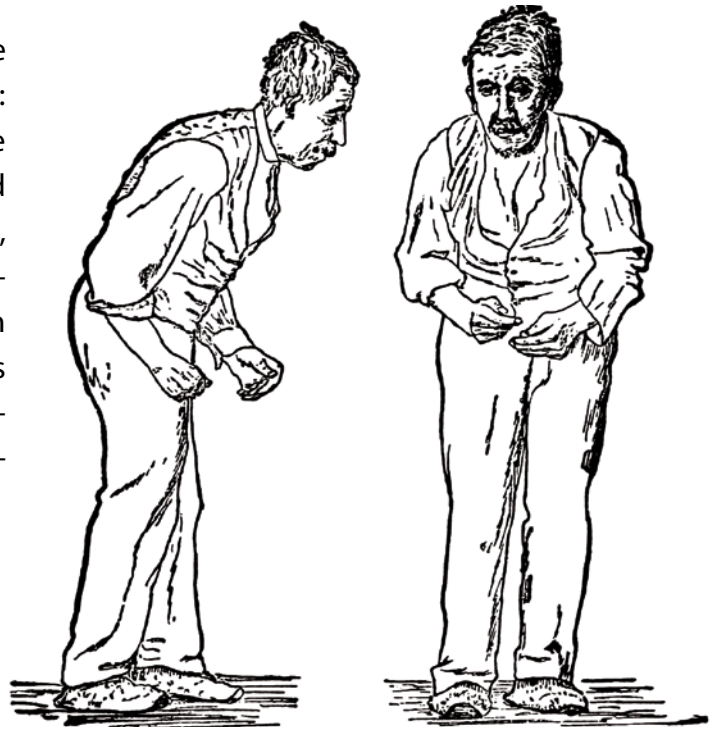


Illustration der Parkinson-Krankheit von Sir William Richard Gowers aus A Manual of Diseases of the Nervous System (Handbuch für Krankheiten des Nervensystems) von 1886.

ler Hirnregionen die Beweglichkeit des Patienten zunahm und die Parkinsonmedikamente reduziert werden mussten, da es sonst zu Hyperkinesien kam.

Noch im Jahre 2001 führte U. Werth⁽⁴⁾ die erste Anwendungsbeobachtung mit analoger Behandlung von 28 Parkinson-Patienten mittels gamma-sterilisierten Titanmikroimplantate durch. Nach Ablauf von sechs Wochen wurden die behandelten Patienten nach Medikamentenreduktion, Beweglichkeit, Stimmungslage, Tremor und Stuhlgang befragt. 27 von 28 Patienten wiesen eine eindeutige Verbesserung der Lebensqualität auf⁽⁴⁾. E. Teshmar benutzte die bis zu dieser Zeit bekannten wirksamen Punkte und führte eine in 2004 publizierte kontrollierte, randomisierte klinische Studie durch⁽⁵⁾, mit dem Ergebnis von signifikant und teilweise hochsignifikant besserer Werte in der behandelten Gruppe hinsichtlich UPDRS und PDQ39, bei sechswöchiger Beobachtungszeit. 2009 publizierten K. Schmidt et al.⁽⁶⁾ eine gesundheits-

ökonomische Studie an 214 Patienten mit idiopathischem MP. Sie fanden signifikant geringere Tagestherapiekosten, die durch Parkinsonmittel verursacht wurden, in der mittels ABS behandelten Patientengruppe ($p < 0,01$).

Die Gruppengrößen waren $n = 136$ (behandelte Gruppe) und $n = 78$ (unbehandelte Gruppe). Ein mittels OLS-Schätzung extrapolierter Zusammenhang zwischen den Parkinsonmittelkosten, in Abhängigkeit vom Erkrankungsalter, ergab einen zunehmenden Unterschied, nach 10 J. ca. sechsfache Dosis ohne ABS-Behandlung (Abb. 1). I. Aune beobachtete 20 Parkinson-Patienten langfristig über zwei Jahre⁽⁷⁾. 19 davon ging es auch bis zum Ende der Beobachtungszeit in Bezug auf Lebensqualität und/oder Parkinsonmittel-Dosis durch Selbst- und Fremdeinschätzung besser. Eine nicht als gebessert einzuschätzende Patientin hatte nach nachträglicher Untersuchung keinen MP. Es war eine Fehldiagnose vorausgegangen.

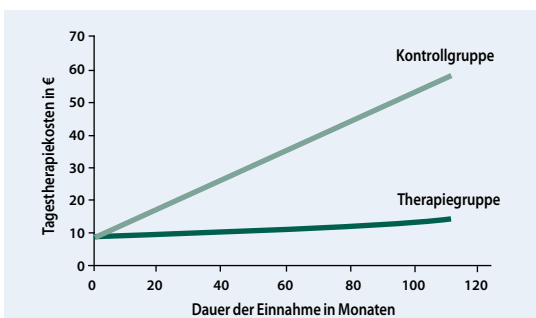


Abb. 1: Am Ende des Untersuchungszeitraumes liegen die Tagestherapiekosten für die unbehandelte Patientengruppe nahezu sechsfach mal so hoch wie in der mittels ABS behandelten Gruppe.

Die bisherigen Ergebnisse geben Anlass, die Behandlungsmethode genauer zu betrachten. Im Zentrum der Aufmerksamkeit stehen einerseits die Beschreibung der Behandlungsmethode sowie andererseits die kasuistische Darstellung von sechs behandelten Patienten. Es handelt sich dabei um Patienten mit durchschnittlichem Erfolg. Ein möglicher zu Grunde liegender Wirkungsmechanismus soll ansatzweise diskutiert werden.

Behandlungsmethode – Definition und Allgemeines

Unter ABS verstehen wir die permanente Anregung der Regeneration lädierter Hirnregionen durch dauerhaft wirkende Mikroimplantate von den korrespondierenden Regionen der Ohrmuschel aus. Dabei erfolgt die Stimulierung durch ganze Gruppen von Mikroimplantaten, welche keine Habituation an den Reiz zulassen. Die Behandlungsmethode der ABS (Auricular Brain Stimulation) beruht auf der individuellen Auswahl zentraler und peripherer korrespondierender Punkte auf der Ohrmuschel entsprechend den vorhandenen Symptomen und der Entscheidung für die mit der Symptomausprägung korrelierenden Zahl optimal wirksamer Mikroimplantate. Die Stärke des Effektes ist der Zahl der implantierten Dauernadeln proportional.

Ziel der Behandlungsmethode ist es, die Funktion der Hirnregionen durch Wahl bestimmter Proportionen in der Zahl der pro „Punkt“ verwendeten Mikroimplantate wieder ins Gleichgewicht zu bringen und die entsprechenden Regenerationsprozesse⁽⁸⁾ anzustoßen. Die Stimulierung der Substantia nigra und des Striatum wirken beispielsweise partiell antagonistisch. Dazu beobachtete der Autor an einem Chorea Huntington-Patienten, bei dem die starke Stimulierung des Striatum nicht nur die Hyperkinesien unterdrückte, sondern auch zur Unterdrückung der Substantia nigra mit dis-

kretem Rigor führte. Nachträgliche Stimulierung der Substantia nigra brachte die Hirnregionen wieder ins Gleichgewicht und führte zu normaler Motorik. Die näherungsweise optimale Wiederherstellung der Gleichgewichte der Hirnregionen erfordert Erfahrung oder die Schulung durch einen erfahrenen Therapeuten.

Behandlungsmethode an einem Patienten-Beispiel

Als Beispiel dient der Behandlungsplan der Patientin A.J.S. (70 J.). Sie wurde per Zufall ausgewählt und kam gerade an dem Tag, als der Autor begann, die Methode zu beschreiben. Frau A.J.S. hat seit einem Jahr die Diagnose Parkinson. Die Vorerkrankung: Vor 5 J. Mamma-Amputation re.; MRT Kopf:

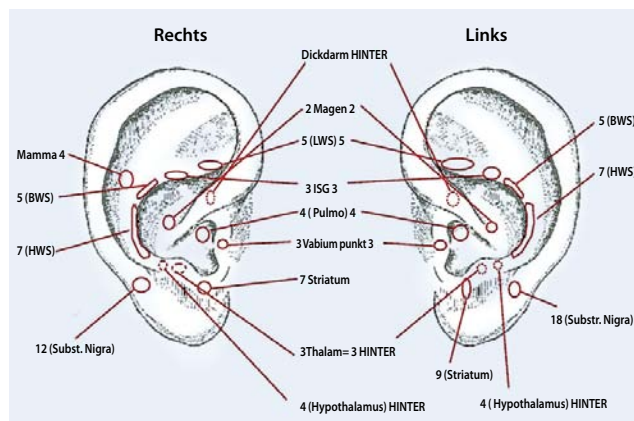


Abb. 2: Lokalisation und Anzahl der bei der Patientin A.J.S. verabreichten Mikroimplantate.

Unauffällig, Laborwerte im Normbereich; kein Hinweis auf Begleitkrankheit. Med.: Morgens 1 mg Azilect® (MAO-Hemmer), vom Neurologen bekam sie zusätzlich 2 mg Neupro®-Pflaster (Rotigotin) verordnet. Es führte bei ihr zu Übelkeit und Erbrechen, so dass sie es absetzte.

Hinsichtlich der Parkinson-Symptomatik bot sich folgendes Bild: Beim Gang war sie nach vorn geneigt; leichter Rechtsüberhang, fehlende Mitbewegungen des linken Armes und Nachziehen des linken Beines. Die Stimme leise und monoton, Amimie; vor dem Betreten der Rolltreppe wie festgewach-

sen, ebenso beim Durchgang durch eine Tür, leidet häufig unter Angst. Am 11.07.2012 erfolgt die Behandlung folgender Punkte mit der daneben stehenden Anzahl der Mikroimplantate. Diese wurden in den individuellen Plan aufgenommen, s. Abb. 2.

Die Behandlung findet unter den Bedingungen der kleinen OP statt: Desinfektion der Ohrmuscheln, Abdecken mit sterilen Tüchern, Benutzung von sterilen Handschuhen und sterilen Tupfern, Lokalanästhesie der Ohrmuscheln durch subcutane Applikation des Lokalanästhetikums. Es werden mit Gammastrahlen sterilisierte Mikroimplantate mit dem Implantator der Firma Sedatelec („foreverneedlesmall“) verwendet (Abb.3).

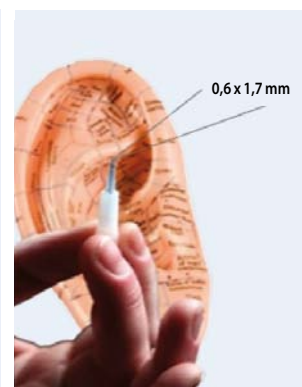


Abb. 3: Mikroimplantat mit Implantator („foreverneedlesmall“) der Firma Sedatelec, 0,6 mm x 1,7 mm, einschließlich Abmessung).

Dazu wird die Ohrmuschel mit sterilen Tupfern fest erfasst, damit das Ohr nicht aus der Hand gleitet. Dann das Röhrchen des Implantators senkrecht auf den jeweiligen korrespondierenden Punkt gestellt und etwas zgedrückt. Dadurch gleitet das Mikroimplantat an dem beabsichtigten Punkt unter die Haut und verbleibt im Bindegewebsspalt. Punkt-suche zum präzisen Treffen des „Punktes“ geschieht mit leichtem Streichen mit dem sterilen Implantator über die Haut. Dabei kommt es zu sichtbarer leichter Veränderung der Durchblutung am aktiven Punkt. Die Störfeldsuche und Entstörung nach Strittmatter⁽⁹⁾ erspart enttäuschende Rückschläge des Behandlungs-

erfolges. Anschließend nochmalige Reinigung der Ohrmuschel mit Desinfektions-Spray und Besprühen mit „Pflaster-Spray“ (z.B. Nobecutan®).

Nach der Behandlung steht die Patientin von der Liege auf und fühlt sich innerhalb von Minuten – zunehmend innerhalb einer Stunde – mehr und mehr beweglich und locker. Der Gang verbessert sich. Sie geht aufrechter. Die Stimme ist spontan auffallend im Gespräch kräftiger. Am nächsten Tag kommt die Patientin mit kerzengerader Haltung, nicht mehr nach vorn und zur Seite geneigt, in die Praxis. Die unwillkürlichen Mitbewegungen der Arme sind jetzt seitengleich. Die Schritte sind größer und sie sagt spontan, dass sie sich insgesamt so sehr gut fühlt wie seit mehreren Jahre nicht. Die Miniwunden der Ohrmuscheln sind reizlos. Bei mehreren Telefonaten in den folgenden Monaten, bis einschließlich am 05.12. 2012, wirkt sie sehr vital. Sie führe jetzt ein aktives Leben, sagt sie. Diskrete MP-Symptome links sind zeitweise noch vorhanden. Die Hoffnung besteht, bald das letzte Mittel absetzen zu können.

Weitere Patienten-Beispiele

Enriko S., 34 J., ehemaliger Spitzensportler im Boxsport, fiel durch zunehmende Verlangsamung, Ermüdbarkeit, linksseitiger Kraftminderung und linksseitigem Hände- sowie einem Nein-Tremor des Kopfes auf. Rigor und Zahnradphänomen links. Am

25.10.2006 wurde die Diagnose linksseitig betonter MP durch Datscan gesichert (s. Bild unten). Am 26.10.2006 erfolgte die Behandlung mittels ABS fast nur auf der linken Ohrmuschelseite entsprechend der Schwerpunktsymptome. Nachuntersuchung erfolgte am 24.07.2007 klinisch, einschließlich paraklinischer Datscan-Untersuchung (s. Bild unten). Die Kontrolle im Datscan zeigte eine Zunahme der Dopamin-Liganden im Bereich des Putamen (s. Abb. 4, 5).

Ingrid K., 60 J., seit Nov. 2001 Diagnose MP durch Neurologe in Unna: Neurologisch (aus dem Arztbericht): „Leichter Rigor der gesamten Muskulatur sowie Zahnradphänomen sämtlicher Gelenke, etwas verkürzte Schritte beim Gehen. Kein Pendeln der Arme. Leicht nach vorn gebeugter Gang.“ Der zweite Neurologe in Bad Driburg schrieb: „Morbus Parkinson... familiäre Belastung mütterlicherseits mit MP bekannt.“ (20 Jahre hatte sie die Mutter gepflegt). Im Vordergrund stand ein beidseitiger mittelschlägiger Tremor. Neben-Diagnosen: „Depressives Syndrom“ und „Insomnie“. Medikation: Lorazepam® 1 mg (0,0,1/2), Cabaseril® (1,0,0), Tremarit® 5 mg (1,1,1), Levocarb-gry® 250/25 mg (1/2,1/2,1/2) sowie Doxepindura® 10 mg (0,0,2).

Bei der Vorstellung zur ABS Ende 2002: Erstellung eines individuellen Behandlungsplanes entsprechend den oben beschriebenen Regeln. Nach der ABS mit großen Schwankungen über

Monate zur vollständige Rückbildung der Parkinsonsymptome. Ab März 2003 bis heute keine Parkinsonmittel; 2007 Datscan: Beidseits kein Hinweis auf Parkinson (s. Abb. 6).

Frau Marianne K., 69 J. stellt sich am 14.11. 2011 in Valencia mit der Diagnose Parkinson zur ABS vor. Vorgeschichte: Gut eingestellte Hypertonie, Hüft-TeP links. 2009 Sturz mit Fraktur des 5. BWK; Zittern, Verlangsamung, diskrete Hyposmie links, rechtsbetonter Händetremor, akinetisch-rigides Syndrom rechts der unteren Extremität, dabei linksbetonter Rigor des Armes. Med.: 3x2 Tbl. Madopar® und später 4 mg Requip retard® und 1x2 mg Requip®. Am 14.11. 2011 klagt sie in Valencia über Nebenwirkungen wie „Sekundenschlaf“, Übelkeit, Schwindel, Alpträume und Halluzinationen, mit dem Gefühl, verfolgt zu werden, zusätzlich RLS-Syndrom.

Es wurde ein individueller Behandlungsplan für die ABS erstellt. Frau K. benutzt regelmäßig morgens und abends eine Bemer-Magnetfeldmatte. Ab März 2011: Parkinson bildet sich zurück. Kein Schwindel, keine Alpträume, keine Halluzinationen. Sie besitze eine völlig neue Lebensqualität, äußert sich die Patientin. Medikamentenreduktion auf 3x0,18 mg Pramipexol® und 3x100 mg Stalevo®. „Führe jetzt ein aktives Leben, male Bilder, betreue die Enkel, treibe Sport usw.“ (Zitat).

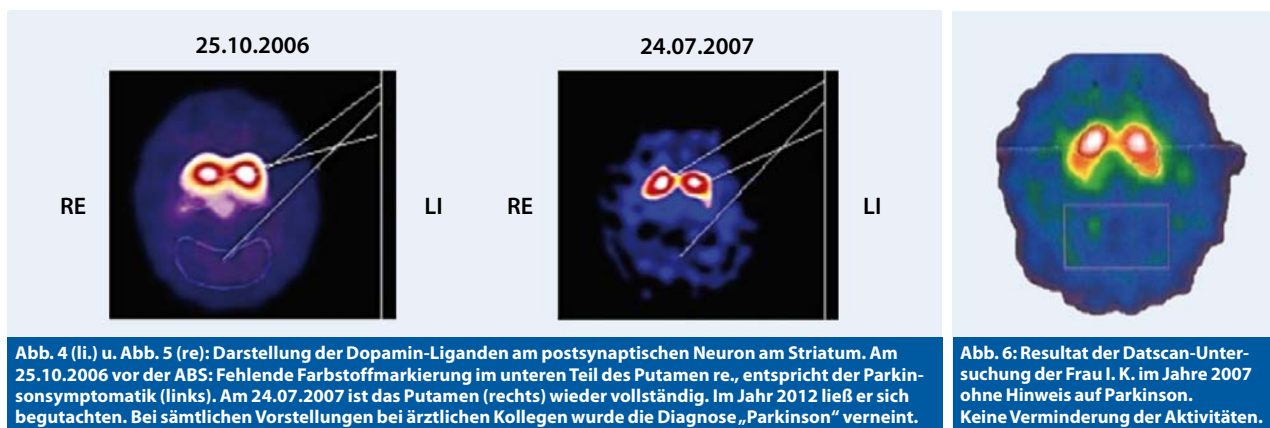


Abb. 4 (li.) u. Abb. 5 (re): Darstellung der Dopamin-Liganden am postsynaptischen Neuron am Striatum. Am 25.10.2006 vor der ABS: Fehlende Farbstoffmarkierung im unteren Teil des Putamen re., entspricht der Parkinsonsymptomatik (links). Am 24.07.2007 ist das Putamen (rechts) wieder vollständig. Im Jahr 2012 ließ er sich begutachten. Bei sämtlichen Vorstellungen bei ärztlichen Kollegen wurde die Diagnose „Parkinson“ verneint.

Abb. 6: Resultat der Datscan-Untersuchung der Frau I. K. im Jahre 2007 ohne Hinweis auf Parkinson. Keine Verminderung der Aktivitäten.

Birgit B. (43 J.), stellt sich am 27.10.2009 zur ABS-Behandlung in Valencia vor. Diagnose MP 2005 mit Datscan gesichert; keine Begleiterkrankungen; Parkinson-Mittel: Tgl. 1 mg Azilect®, 3x100 mg Stalevo®. Vorgeschichte: Emotionales Trauma. Jetzt: Rechtsbetontes, akinetisch-rigides Parkinson-Syndrom, kaum Tremor, Tripel-Schritte, nach vorn gebeugter Gang. Sprache: Leise und verwaschen (durch Hypophonie, Zungen- und Lippenchwäche, PDQ39: 92. ABS erfolgt mit Rechtsbetonung der Implantationen auf die betroffenen Muskeln bzw. Hirnregionen, besonders der Substantia nigra. Nach drei Monaten konnte sie den Haushalt wieder allein bewältigen und ihre beiden Kinder betreuen. Medikaments nur noch 2x1 Dopaduraret®. Ist sozial integriert und engagiert. Am 24.12.2012, PDQ 39: 27 (vorher 92).

Jürgen M. (43 J.), stellt sich am 15.02.2010 in Valencia zur ABS vor. Seit zwei Jahren durch Datscan gesicherter rechtsbetonter MP. Sozial: Elektromeister, arbeitet voll, Familienvater. Symptome des MP: Nachziehen des rechten Beines, nach vorn gebeugter Gang, ohne Mitbewegungen des rechten Armes, teils Gangblockaden und Trippelschritte, Feinmotorik rechts gestört. Dies belastet ihn beruflich. Hypophonie, keine Medikamente; Nebenerkrankung: Colitis ulcerosa; ABS wie beschrieben. Status Ende 2012: „Muskelaufbau“ der gesamten rechten Körperseite, nur diskrete Parkinsonsymptome ohne Krankheitswert, keine Colitis.

Empirische Beobachtungen

MP ist ein nicht nur für den Betroffenen, sondern auch für das soziale Umfeld sehr sensibles Thema. Die subjektive Einschätzung durch die Patienten und/oder Angehörigen ist häufig falsch⁽¹⁵⁾. Der Leidensdruck ist meist extrem hoch. Wirkungsverluste der ABS haben laut Beobachtungen Ursachen wie Opiat- oder Kortikoidga-

ben, tiefe Narkose, schwere Allgemeinerkrankungen oder narbige Veränderungen im Hirn⁽¹⁴⁾. Beispiele dafür, dass die Patienten nach zehn oder mehr Jahren noch einen großen Vorteil in der Lebensqualität behalten konnten, zeigten Kontaktaufnahmen der ehemals Behandelten mit dem Autor.

Diskussion

Die beschriebenen 6 Patientenbeispiele demonstrieren, ebenso wie die in der Einleitung zitierten Arbeiten, dass es eine Chance gibt, mit ABS den Verlauf der sonst schicksalhaft fortschreitenden Erkrankung des MP positiv zu beeinflussen. Deshalb werden weitere wissenschaftliche Aktivitäten bzw. Studien folgen:

1. Die Ergebnisse der Untersuchungen einer größeren Gruppe von Parkinson-Patienten durch neutrale Ärzte werden veröffentlicht werden.
2. Ab Januar 2013 wird eine klinische Doppel-Blind-Studie zum Wirksamkeitsnachweis der ABS mit Langzeitbeobachtungen beginnen.
3. Eine tierexperimentelle Studie zum Nachweis der Vermehrung von Signal-Proteinen und gehirneigenen Stammzellen infolge ABS im Säugtier-Hirn wird durchgeführt.
4. Eine Doppelblindstudie zur Frage einer möglichen Verstärkung der ABS-Wirkung durch zusätzliche Anwendung der bioelektromagnetischen Energie Regulation (BEMER) wird durchgeführt.
5. Eine Doppel-Blind-Studie zum Nachweis der Veränderungen im Datscan bzw. PETscan nach ABS soll durchgeführt werden.

Zur Beantwortung der Frage nach dem zu Grunde liegenden Mechanismus der ABS könnten Ergebnisse, vorgetragen auf dem Weltkongress für Ohr-Akupunktur in Bologna⁽¹¹⁾, Hinweise geben. Demzufolge bewirkt die Stimulierung jedes „Punktes“ der Ohrmuschel ein entsprechendes neuronales Erregungsmuster in korres-

pondierenden Hirnregionen. Wesentlich nachhaltigere Effekte sind bei der ABS zu erwarten (Dauerreiz ohne Habituation)

Bei der Betrachtung der Vorgänge in der Kausalkette beginnen wir mit der Substantia nigra, weil dort die Veränderungen am auffälligsten sind, wissen aber, dass mitunter bereits an vorgeschalteten Neuronen beispielsweise des Riechhirns schon Degenerationen auftreten können.

Bei Parkinson ist ein entscheidender Mechanismus gestört, nämlich die Fähigkeit der präsynaptischen Endigung am Striatum, das Dopamin der schwarzen Zellen an der Postsynapse des Striatum auszuschütten⁽¹²⁾. Analysiert man die Verschaltung des extrapyramidalen motorischen Systems (EPS) und berücksichtigt hemmende und erregende Einflüsse wie Plus und Minus (Abb. 7), so kommt man am Ende des kausalen Prozesses zu der Schlussfolgerung, dass starke hemmende Einflüsse von den Hypothalamus-Kernen zum unwillkürlichen Teil des motorischen Kortex gelangen⁽¹³⁾ und dort die unwillkürlichen Handlungsprogramme blockieren (z. B. Freezing). Eine Inhibition des Kortex bedeutet neurophysiologisch fehlende Hemmung des zweiten Motoneuron und dadurch erhöhten Muskeltonus (Rigor), mit Hemmung der Realisierung der motorischen Abläufe.

Durch die ABS erfolgt eine Stimulierung der Neuronen der Substantia nigra und anderer afferenter Bahnen. Es wird einerseits die Dopamin-Ausschüttung wieder in Gang gesetzt. Andererseits heben weitere Afferenzen zusätzlich die Blockierung des unwillkürlichen Kortex auf. Es bringt das sogenannte „Sekundenphänomen“ in den ersten Sekunden bis Stunden hervor. Folge ist die Entleerung der Zellen vom Dopamin. Dies bedeutet auch die erneute Anregung der Synthese des Dopamin in der Zelle.

Veränderte Erregungsmuster in den Hirnregionen hinterlassen Veränderungen der interneuronalen Konnektivität. Ein Vorgang stößt den anderen an ⁽⁸⁾. Stärkere Dopamin-Ausschüttung führt zu stärkerer Dopaminsynthese, dies zur stärkeren Erregbarkeit. Später folgt Dendriten-Wachstum mit

Synapsenbildung, die Produktion von Signalproteinen führt zur Neubildung gehirneigener Stammzellen usw.. Parallel dazu kommt es zu Veränderungen der Funktion der dazugehörigen Organellen, dann als Folge des trophotropen Einflusses der Organe bzw. Körperteile.

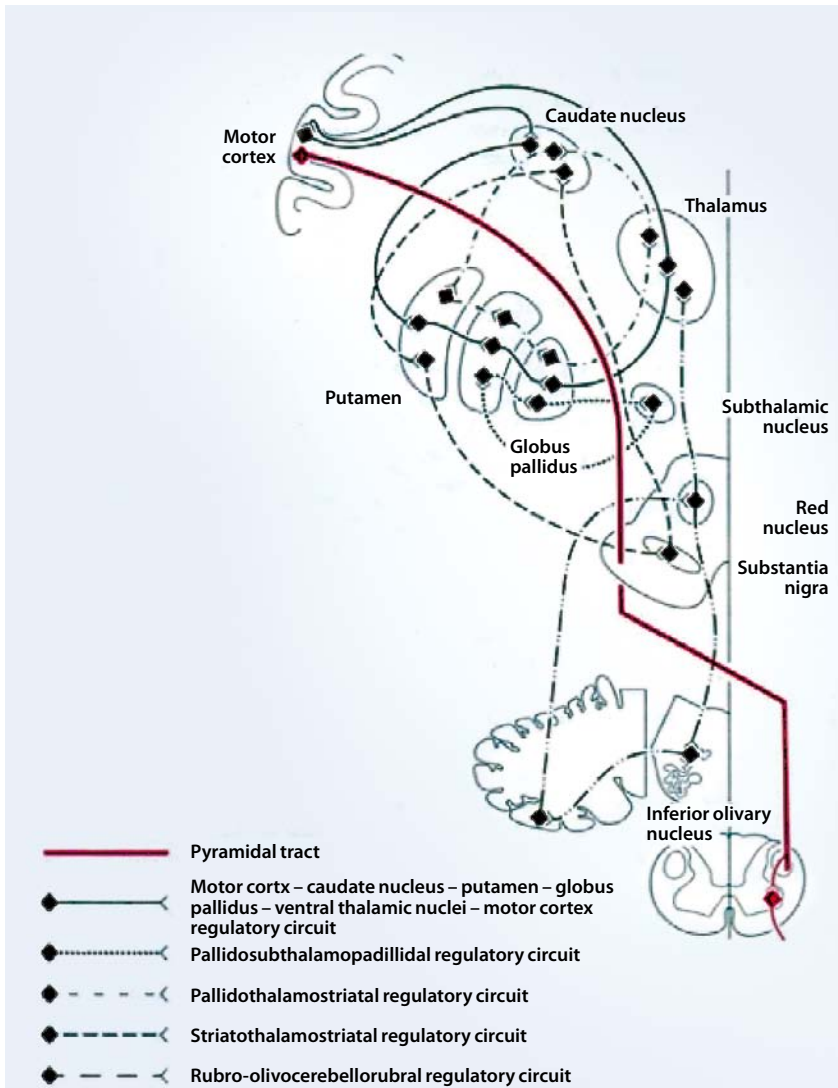


Abb. 7: Verschaltung der Kerne des extrapyramidal-motorischen Systems (EPS) nach M. Mumenthaler.

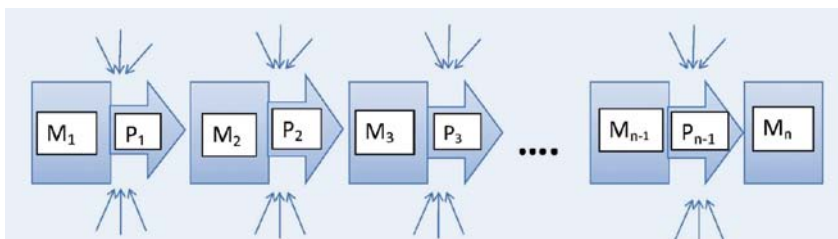


Abb. 8: Ein Prozess (M) stößt mit einer von den Umständen (s. Pfeile) abhängigen Wahrscheinlichkeit (P) den nächsten an ⁽⁸⁾.

Quellen:

- (1) „Embryo-derived stem cells: of mice and men” – Smith, A. *Annu. Rev. Cell Dev. Biol.* 2001; 17:435-62. Review
- (2) „Spinal Cord Stimulation Restores Locomotion in Animal Models of Parkinson’s Disease”, Romulo Fuentes, Per Petersson, William B. Siesser, Marc G. Caron, and Miguel A.L. Nicolelis *Science* 20, March 2009: 323 (5921), 1578-1582. [DOI:10.1126/science.1164901]
- (3) Werth, U. „Die Entdeckung der Implantat-Akupunktur”, Vortrag, 17. Juni 2001 in Berlin, ICMART
- (4) Werth, U. „Möglichkeiten und Grenzen der Akupunktur mit implantierten Dauernadeln”, Vortrag, 17.10.2001, Garmisch-Partenkirchen, Kongress der Europäische Akademie für Aurikulomedizin
- (5) Teshmar, E. „Bericht über die Parkinson-Studie: Implantat-Akupunktur”, *dPV-Nachrichten*, Nr. 88, 12-14
- (6) Schmidt, K. et al. „Frühzeitige gesundheitsökonomische Evaluation”, *Gesundh. ökon. Qual. Manag.*, 2009, 14:204-212
- (7) Aune, I. „Persönliche Mitteilung“ (einschließlich Dokumentation)
- (8) Werth, U. „Die Beeinflussung konditionierungsbedingter Veränderungen von Reizantworten kortikaler Neuronen”, *Dissertation, Med. Akademie Magdeburg* 1975
- (9) Strittmatter, B. „Der Störherd und seine Entstörung. Wege aus der Therapie-Resistenz“ Georg Thieme Verlag, 2005
- (10) Werth, U. „Interne Studie“
- (11) „6. International Symposium of auricular-therapy and auriculomedicine”, Bologna, 9.10.2009
- (12) „Uneven Patterns of Dopamine Loss in the Striatum of Patients with Idiopathic Parkinson’s Disease”, Stephen J. Kish, Ph.D., Kathleen Shannak, and Oleh Hornykiewicz, *N. Engl. J. Med.*, 1988; 318:876-880, April 7, 1988 - DOI: 10.1056/NEJM, 1988, 04073181402
- (13) Schmidt, K. „Persönliche Mitteilung“
- (14) Bader, A. „Persönliche Mitteilung“
- (15) Henneberg, A. „Persönliche Mitteilung über Ergebnisse mit Hilfe des Leimer-Tests“

Dr.med. Ulrich Werth, CMN

C. Isabel la Catolica 8, p.34 / Valencia, Spanien
Dr.werth@weracu.org • www.weracu.org

D Praxis Magazin

Die medizinische Fachzeitschrift für Naturheilkunde

**Hirnregeneration durch
Auricular Brain Stimulation am
Beispiel des Morbus Parkinson**


Praxis Magazin

Die medizinische Fachzeitschrift für Naturheilkunde

**Hirnregeneration durch
Auricular Brain Stimulation am
Beispiel des Morbus Parkinson**

D *Praxis* *Magazin*

Die medizinische Fachzeitschrift für Naturheilkunde



**Hirnregeneration durch
Auricular Brain Stimulation am
Beispiel des Morbus Parkinson**